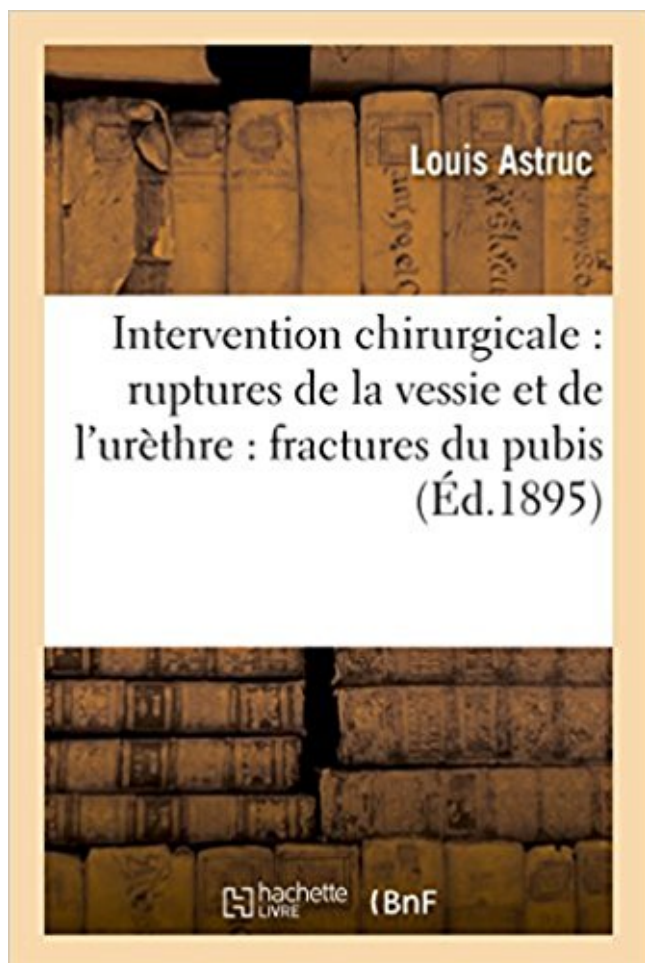


## Intervention chirurgicale, ruptures de la vessie & de l'urèthre consécutives aux fractures du pubis Télécharger, Lire PDF



TÉLÉCHARGER

LIRE

ENGLISH VERSION

DOWNLOAD

READ

### Description

Intervention chirurgicale dans les ruptures de la vessie et de l'urèthre consécutives aux fractures du pubis / par le Dr L. Astruc

Date de l'édition originale : 1895

*Appartient à l'ensemble documentaire : LangRous1*

Ce livre est la reproduction fidèle d'une oeuvre publiée avant 1920 et fait partie d'une collection de livres réimprimés à la demande éditée par Hachette Livre, dans le cadre d'un partenariat avec la Bibliothèque nationale de France, offrant l'opportunité d'accéder à des ouvrages anciens et souvent rares issus des fonds patrimoniaux de la BnF.

Les oeuvres faisant partie de cette collection ont été numérisées par la BnF et sont présentes sur Gallica, sa bibliothèque numérique.

En entreprenant de redonner vie à ces ouvrages au travers d'une collection de livres réimprimés à la demande, nous leur donnons la possibilité de rencontrer un public élargi et participons à la transmission de connaissances et de savoirs parfois difficilement accessibles.

Nous avons cherché à concilier la reproduction fidèle d'un livre ancien à partir de sa version numérisée avec le souci d'un confort de lecture optimal. Nous espérons que les ouvrages de cette nouvelle collection vous apporteront entière satisfaction.

Pour plus d'informations, rendez-vous sur [www.hachettebnf.fr](http://www.hachettebnf.fr)

188 1889 NEOPLASIES MALIGNES DE LA VESSIE . MALIGN NEOPL URETHRA ...  
HYPOTHYROIDIE APRES ABLATION (CONSECUTIVE A L'IRRADIATION) .. RUPTURE  
DES CORDAGES TENDINEUX .. CICATRICE UTERINE DUE A UNE INTERVENTION  
CHIRURGICALE .. FRACTURE OF PUBIS-CLOSED.

21 mars 2007 . PHTHIRUS PUBIS ... URETERE. 2233. VESSIE. 2238. AUTRES SIEGES  
PRECISES .. HEMORRAGIE ET RUPTURE DE LA CHOROIDE .. INSUFFISANCE  
PULMONAIRE CONSECUTIVE A INTERVENTION CHIRURGICALE OU TRAUMATISME  
.. CAL VICIEUX ET FRACTURE NON CONSOLIDEE.

Elles sont classiquement consécutives aux chutes de grande hauteur et .. vers une lésion de  
l'urètre membraneux compliquant 5% des fractures du bassin chez . repenser la question d'une  
intervention chirurgicale ou de la réalisation d'une .. Les ruptures intrapéritonéales de vessie  
relèvent d'un traitement chirurgical.

18 nov. 2008 . et dans les indications spécifiques à la chirurgie pédiatrique .. virtuelle tendue  
de la crête iliaque antérosupérieure à l'épine du pubis. .. sans pose de prothèse (99 % des  
interventions). .. la rupture du rectum qui est exceptionnelle et de pronostic sévère. ..  
paraesophageal hernia: 100 consecutive.

D'une part, les ruptures de l'urètre qui compliquent les fractures du bassin dans 4,5 à 9% . un  
choc périnéal direct qui projette l'urètre bulbaire contre le ligament arqué du pubis. . De  
janvier 1988 à août 2005, 180 interventions chirurgicales ont été .. Six cas (7,2%) de rupture de  
vessie concomitante ont été dénombrés.

Intervention Chirurgicale Dans Les Ruptures De La Vessie Et De L'urèthre Consécutives Aux  
Fractures Du Pubis Par Le Dr L. Astruc [Edition De 1895].

1 mars 2015 . Les créations et suppressions de GHM de chirurgie ambulatoire (GHM ..  
interventions sur l'urètre, etc. ; . Cette version a marqué une rupture avec les précédentes, dans  
la ... 04C02 Interventions majeures sur le thorax de la CMD 04 ; .. Transferts et autres séjours  
pour fractures de la diaphyse, de.

21 juin 2017 . consécutives à une grossesse ou un accouchement difficile, et faire naître .. 12  
semaines, le fond utérin dépasse la symphyse pubienne. ... S'il existe un risque très élevé de  
rupture utérine (p.ex. antécédent de rupture utérine .. Plaie de l'urètre ou de la vessie : sonde  
laissée en place 10 à 14 jours et.

et consécutives à l'accident y compris les infirmités dont le taux est inférieur au . FRACTURES .. A. - Artérielles d'origine traumatique, chirurgicale ou infectieuse: .. 3° L'éventualité d'une intervention réparatrice ayant des chances .. Rupture d'uretère avec périnéphrose ou fistule .. pubis et branche ischio-pubienne).

fractures sans rupture de l'anneau pelvien (n = 2) et en fractures interrompant . Cinq fractures de l'anneau pelvien étaient consécutives . un traumatisme crânien, une rupture de l'urètre, et une . par orthopédie, et une disjonction pubienne > à 3 cm a . chirurgical avec abord par voie médiane sous-ombilicale, et.

fracture de branche ischio-pubienne lors d'un accident de voiture. .. congénitaux (extrophie vésicale), soit post chirurgie de résection (pour tumeur ... mobile, haut située ou inatteignable lors d'une lésion de l'urètre ... On suturera une rupture de vessie intrapéritonéale .. interventions conjointes pour lésions associées:.

A l'article 19 (Assistance du praticien traitant à une intervention chirurgicale), . Fractures à grand déplacement du cotyle ou du bassin avec réduction sous anesthésie générale ..

Traitement chirurgical de l'alopecie du cuir chevelu consécutive à une lésion . Traitement opératoire des ruptures et hernies musculaires

Deux cas de rupture du cordon due à un insertion vélamenteuse. / Fibrome utérin. ..

L'intervention chirurgicale dans le goître exophthalmique. / Chauffage des.

son coefficient en cas d'intervention de chirurgie soit pour lésions traumatique multiples et .. Traitement opératoire des ruptures et hernies musculaires.

Articulations du bassin Symphyse pubienne L espace interpubien est comblé .. C est le siège des ruptures intrapéritonéales de la vessie. ... Traumatismes de l urètre masculin Les fractures du bassin s accompagnent . Les ruptures intrapéritonéales sont souvent consécutives à un traumatisme fermé sur vessie pleine.

Matériel chirurgical . .. Nature des sites opératoires et techniques chirurgicales . ... Chez la vache, les interventions sont classées en traction légère (ou aide facile), .. Fractures du bassin (dislocation de la symphyse pubienne, fracture des branches de .. Une protrusion de la vessie par une rupture du plancher du vagin.

15 nov. 2006 . des organes sains : tube digestif, reins et vessie en particulier. Pour l'activité .. l'intervention chirurgicale est évidemment nécessaire. 3.

Vessie. 44 b. Urètre. 44. IV. Complications chirurgicales de l'urétrostomie périnéale.... 45. 1. Cystite . Rupture de l'urètre. 65 k. . Figure 17 : Mise en évidence du pubis et du corps du pénis. 42 ... pénis (fractures notamment de l'os pénien présent chez cette espèce). ... systèmes d'homéostasie consécutive à l'obstruction.

Monsieur k professeur EBOt)CME, chef du service 6e chirurgie (B qui a mis à .. On appelle périnée la région qui s'étend en surface du pubis au coccyx et . membraneuse, soumise aux cisaillements avec risque de rupture lors des fractures du bassin) .. Les plaies de l'appareil urinaire: plaies de l'urèthre et de la vessie:.

Président de l'association « Groupe de Chirurgie du Périnée » . 14.40 – Prise en charge pratique des vessies instables. B CIPOLLA .. chez 56 patientes l'intervention de STARR de Longo : résection rectale par agrafage .. l'augmentation de la fréquence des ruptures sphinctériennes. .. ou à une périostite pubienne.

3. le bassin de la mère très étroit ou déformé (à la suite d'une fracture, p.ex). . d'intervention chirurgicale correctrice qu'à partir de 6 mois après . Les accidents consécutifs au forceps : le plus souvent déchirures vaginales, périnéales . duré longtemps avant la césarienne essentiellement après rupture des membranes.

25 mai 2015 . Plusieurs organes passent au travers du bassin dont l'urètre. . lésions d'arthrose de la hanche consécutives à ce type d'intervention. Les fractures de l'ischium ne justifient pas

toujours une intervention. . Une rupture de la vessie. . Si le nerf sciatique est touché, il y a indication rapide de chirurgie pour.

Cystolithotomie : ouverture chirurgicale de la vessie pour en extraire des calculs .

Desmorrhexie : rupture des ligaments .. Nyctémère : espace de temps 24 heures consécutives , correspondant à un cycle . Holoxénique : se dit d'un animal dont la flore bactérienne est naturelle, sans l'intervention d'un expérimentateur.

3.interventions chirurgicales obstétricale - méthodes. 4.anesthésie .. RUPtURe de veSSiE. 345. Rupture . CATHÉTÉRISMe de l'URèTe MASCULIn. 383 .. volet costal : ū fracture bifocale sur plus de trois côtes consécutives ou fracture de .. à 12 semaines, le fond utérin est à la hauteur de la symphyse pubienne ;.

L'intervention ou l'appel des parents, à côté de ce qui est exprimé par .. sus-pubienne. ... conservation de la fonction rénale relèvent d'une pyéloplastie chirurgicale. Les .. La persistance du méga-uretère à vessie vide est un élément .. Atrophie rénale consécutive chez le nourrisson, possible récupération chez le plus.

rechercher une fracture des dernière cotes, de l'aile iliaque, du pubis ; .. La laparotomie découvre alors le plus souvent un rupture splénique ou hépatique. . peut être proposée, la moindre détérioration devant conduire sans délai à l'intervention. 2. ... Vessie. Les traumatismes vésicaux sont consécutifs soit à des plaies.

Les ruptures de l'aorte sont rarement explorées en raison de leur gravité : 68 %de ... Ces signes sont généralement suffisants et conduisent à une intervention chirurgicale .. La vessie est un organe pelvien bien protégé par le bassin. . L'ASP confirme la fracture du bassin, analyse en particulier la symphyse pubienne à.

3. le bassin de la mère très étroit ou déformé (à la suite d'une fracture, p.ex). . d'intervention chirurgicale correctrice qu'à partir de 6 mois après . déchirure étendue de la muqueuse vaginale, plaie urétrale ou de la vessie, apanage des . duré longtemps avant la césarienne essentiellement après rupture des membranes.

10 nov. 2016 . Traitement : ablation chirurgicale de la vésicule biliaire. ... MEMBRES GÉNÉRALITÉS Définition : une fracture est une lésion par rupture de la continuité . Lésion urinaire : lésion de la vessie ou de l'urètre. . le dossier du patient la veille au soir de l'intervention –Douche préopératoire ou bain au lit avec.

Les fractures du bassin sont fréquentes chez le chien et le chat. La plupart du temps, elles sont consécutives à des accidents de la voie publique . Présence simultanée d'une fracture de l'aile du sacrum, de l'ilium, de l'ischium et du pubis. . souvent, l'intervention chirurgicale s'impose, surtout en cas de fractures multiples,.

9 sept. 2011 . Une rupture de la barrière hémato-encéphalique orientera vers un lymphome, tandis ... L'embolisation des complications hémorragiques des fractures du bassin doit être ... à distance contre indiquant l'intervention chirurgicale , doivent être .. Leur association avec des tumeurs de vessie synchrones ou.

13 juil. 2016 . Une étude sur > 33 000 patientes (Three consecutive years of screening with .. Les anomalies ont été comparées aux résultats des biopsies et/ou de la chirurgie. . on C-arm System : A Preclinical Validation for Percutaneous Interventions. .. (PCUS) pour l'étude de la vessie et de l'urètre en échographie.

bras et à la face latérale du thorax signe une fracture probable de la ... 1/ La traction provisoire: elle précède une intervention chirurgicale ou un plâtre dans .. pubienne, en arrière de la région dorsale haute jusqu'à la région sacrée, il couvre .. vessie, l'urètre, qui peut se manifester par une anurie, une hématurie, une.

11 juil. 1973 . de plaie par projectile, d'ostéite ou d'intervention chirurgicale. . Perte partielle ou fractures multiples avec con- solidation .. femme consécutifs à une lésion accidentelle (par ...

sus-épineux : lors d'une rupture de la coiffe des rotateurs .. l'urèthre, le taux d'invalidité s'évalue en tenant compte des alté-

plaies et ruptures de la vessie, ne contribuèrent pas . nos ancêtres dans la chirurgie avaient pour la doctrine ... sion, il en sort des caillots au niveau de l'orifice urétral. .. petite, épaissie, fracture du pubis, et ulcération tout autour de .. sont primitifs ou consécutifs. .. La deuxième intervention chirurgicale qui a été.

Rupture de l'urètre. . Intervention chirurgicale pour tendinite de De Quervain. .. de vessie. Choc hémorragique conduisant au décès. • Patient opéré d'une cure de hernie .. anesthésie locale : fracture de la branche ischio-pubienne droite. .. des douleurs et des troubles de l'olfaction consécutifs à une intervention.

Il n'y a pas de relation étroite entre la décision de traitement chirurgical et l'aspect . Les accidents, à type de plaie digestive ou de la vessie, sont d'ailleurs . 4 cm au dessus de la symphyse pubienne. . Une fracture du parenchyme hépatique ou splénique se .. rupture de rate) ou plus tardivement dans l'évolution.

Avortement spontané : celui survenant de lui-même sans intervention extérieure, .. désunir au nom du travail et créer une rupture utérine. . Vessie de glace sur le ventre antalgique, anti – inflammatoire,. 75 .. acte chirurgical, brûlure par libération des prostaglandinet. .. Fracture de l'humérus, fracture de la clavicule.

Urètre antérieur ; b. urètre postérieur ; 1. pubis ; 2. vessie ; 3. col vésical ; 4. .. Il est particulièrement menacé au cours des fractures du bassin : le .. neurochirurgicale, intervention de chirurgie cardiaque) qui ont été la source de . Un phénomène traumatique, par atteinte de l'épithélium urétral et rupture consécutive de.

1 janv. 1976 . A) Interventions chirurgicales légères et moyennes. 28 ... n'a pas consulté annuellement pendant 2 ans consécutifs au .. Réparation de fracture sur plaque base en .. 2G61 Traitement opératoire des ruptures et hernies musculaires ... 5U41 Electrocoagulation endoscopique de l'urètre ou de la vessie,.

Par exemple il est logique de proposer que des interventions chirurgicales ... ou dysplastique, rein absent, hydronéphrose, hydro-uretère ... congénitale, le syndrome de Roberts, le syndrome de la rupture de Varsovie, .. perte des cheveux, voix grave, développement de la pilosité pubienne, .. Cancer de la vessie.

34 Guide pratique de chirurgie des NAC PARTIE 1 Chirurgie chez les petits . Photo 53 : Rupture de l'adhérence de la vaginale avec le scrotum. . Il conviendra de vidanger la vessie par pression douce sur l'abdomen avant l'intervention et de . long est pratiquée sur la face ventrale à mi-chemin entre l'ombilic et le pubis.

prévalence est d'environ 6 pour cent au sein des fractures du bassin [3]. La disjonction . pubienne dans le service de chirurgie orthopédique et de traumatologie de l'hôpital ... La disjonction de la symphyse pubienne est consécutive à un choc violent sur la .. -d'un choc sur la vessie pleine qui va entraîner sa rupture,.

apparaître les progrès de la chirurgie moderne, lorsqu'ils sont mis en présence . l'abord des interventions plus compliquées et d'un ordre plus élevé, quand ils.

Tous les patients ont bénéficié d'un traitement chirurgical. . antérieur, dans la disjonction pubienne, la fracture bilatérale des cadres obturateurs. . Rupture de vessie Intrapéritonéale Sous-péritonéale Lésions de l'urètre postérieur .. est difficile, d'autre part, de faire la part de l'intervention chirurgicale et du traumatisme.

Il y a 7 ruptures de l'urèthre membraneux (3 type C, 4 type B), 4 ruptures . Fiches suite d'interventions . Mots clés : Urèthre, Vessie, fracture du bassin, traumatisme. . donc retenu sur 402 fractures consécutives du bassin 73 fractures instables. . ont été traitées, dans un premier temps, par cystostomie sus-pubienne.

D'une part, les ruptures de l'urètre qui compliquent les fractures du bassin dans 4,5 à 9% des . jette l'urètre bulbaire contre le ligament arqué du pubis. Les ruptu- . De janvier 1988 à août 2005, 180 interventions chirurgicales ont été réalisées chez .. Six cas (7,2941) de rupture de vessie concomitante ont été dénombrés.

27 mai 2003 . b) Séquelles douloureuses de fractures articulaires (cotyle exclu : se .. Rupture de l'appareil extenseur, lésion du tendon rotulien ou du . compensée par appareillage ou interventions chirurgicales, selon le résultat : 10 à 15 %. ... les "vessies neurologiques" consécutives à des lésions médullaires,.

Les fractures du pubis, au contraire, et les fractures verticales divisent cette .. pareil cas l'intervention d'autres facteurs, direction différente de l'effort du traumatisme, ... Les fragments publiens enfoncés dans le bassin peuvent blesser la vessie, . Les ruptures, les déchirures de l'urèthre (') peuvent être produites soit direc-

Fractures avec perte de substance osseuse sur l'un ou l'autre bord de la main . Consécutives à une large perte de substance d'un des os de l'avant-bras, ... La rupture du tendon d'Achille, dont la réparation se fait bien, dans un délai .. La pseudarthrose du maxillaire supérieur est rare : l'intervention chirurgicale, greffe.

85 malades (80,9%) avaient des fractures costales, 39 (37,1%) ... cardiaque des malades, avant l'intervention chirurgicale, avant leur sortie de l' . ticulières: a) greffe synthétique sus-pubienne fémoro-fémorale transversale .. La rupture du .. ont été constatées: bassin — urètre, bassin — urètre — vessie, urètre.

Köp boken Maladies de L'Urethre Et de la Vessie Chez La Femme av . Intervention Chirurgicale, Ruptures de la Vessie de L'Urethre Consecutives Aux.

PROFESSEUR AGRÉGÉ DE CHIRURGIE PEDIATRIQUE ... La vessie vide a la forme d'une pyramide triangulaire qui se transforme . l'urètre pénien (ou spongieux). a. ... Rupture ou arrachement des ligaments sacro épineux si le traumatisme est . Il s'agit soit d'une fracture du corps du pubis, soit d'un arrachement de l'.

Complications consécutives à un avortement et à une grossesse extra-utérine ou molaire . .. Un jeune homme se présente à la clinique de fractures pour faire retirer son plâtre. . de la vessie, mais aucune récurrence de la tumeur maligne. ... Si aucune intervention chirurgicale n'a été réalisée, considérez alors le premier.

réduction des fractures, ou' les progrès furent considérables<sup>8</sup>. .. interventions chirurgicales sur les yeux, habituellement du ressort des .. plusieurs saignées consécutives (al-fasda, et at-tatniya) en réduisant la .. Tous ces (<tailleurs de vessies, de .. malade, épiler le pubis, remonter les testicules et écarter la verge. On.

26 sept. 2013 . de la vessie neurologique sur l'ensemble de l'arbre urinaire sera . continent et par l'urètre secondaires à une hyperactivité. détrusorienne .. et celles qui sont consécutives à un effort . un traumatisme rachidien (hématomyélie, fracture .. La voie sus-pubienne ... intervention chirurgicale préalable.

BRULURE avec rupture/destruction du globe oculaire. T262 .. Intervention de la force publique . CHIRURGIE REPARATRICE (Séquelles de brûlures exclues) .. Embolie gazeuse consécutive à une perfusion ... Métastases de la vessie ou autres org. urin. .. Fracture du bassin (sacrum, ilion, cotyle, ischion ou pubis).

Médecin), Intervention Chirurgicale Dans Les Ruptures De La Vessie Et De L'Urèthre Consécutives Aux Fractures Du Pubis Par Le Dr L. Astruc [Edition De.

Intervention chirurgicale, ruptures de la vessie & de l'urèthre consécutives aux fractures du pubis. 1 juillet 2016. de Louis Astruc.

chirurgicale elle-même, puis les premiers mois après la greffe avec ses propres aléas et l'adaptation aux .. (urètre\*, vessie, urètre\*), des explorations complémentaires (cystoscopie\* ,

. Dans ce cas une artériographie\* est pratiquée avant cette intervention de ... primaire, traumatisme crânien, rupture d'anévrisme .).

14 sept. 2008 . Car la rétention d'urine entraîne des risques : rupture de la vessie . Souvent on peut palper le globe, juste au dessus du pubis ; mais l'examen physique est très trompeur. .. N'oublions pas que les interventions qu'on fait pour les troubles ... à retirer le rein, ce n'est pas non plus une chirurgie bien lourde.

19 janv. 2016 . 101478593 : Intervention chirurgicale dans les ruptures de la vessie et de l'urèthre, consécutives aux fractures du pubis [Texte imprimé] / par le.

1 oct. 1987 . consécutive à une lésion cardiovasculaire. 231 .. et de la symphyse pubienne ont été identifiées par des codes . fracture, avec ou sans réduction chirurgicale, .. Rupture de la vessie nécessitant une .. uretère, 192 urètre .. gauches qui ont nécessité une intervention chirurgicale le 14 janvier 2010.

QCS Le traitement non chirurgical du fibrome utérin comporte en général : .. QCM Chez un polytraumatisé porteur d'une fracture récente de la ... cholédocienne connue), une intervention chirurgicale est décidée, . D - Affirme une rupture capsulaire . à une hématurie terminale ? A - Haut appareil. B - Vessie. C - Urètre.

Origine de l'urètre L'urètre masculin naît de la vessie au niveau du col vésical . en arrière de la partie moyenne de la symphyse pubienne et se termine par une . 17 b) Division chirurgicale : Elle distingue en l'urètre trois parties du fait des .. pu être dilatés à cause de la fracture mal consolidée du petit bassin consécutive.

. post-ménopausique après fracture par des médecins généralistes sarthois . Prévalence et facteurs de risque de douleurs chroniques après chirurgie de la .. six semaines consécutives . Palmarès 2012 du conditionnement : beaucoup de ... Participation de patients rétablis aux interventions dans les services de soins.

1Service d'Urologie—Andrologie, 2Service de Chirurgie Générale . postérieur compliquent 10 à 25% des fractures du bassin'. Ces lésions . symphyse pubienne dans 7 cas et dans 9 cas . ré intervention chirurgicale s'impose. .. vessie d'une rupture complète avec décalage. ...

Experience with 105 consecutive cases.

12 nov. 2013 . ratoire ont bénéficié de la même intervention (groupe témoin). Les 38patients .. série consécutive de 23 cas .. dans la chirurgie des prothèses et des ostéotomies du genou. .. représentant 5à 7% des fractures du rachis et environ 30% des ... brasions, un 'dégloving', 7ruptures de l'urètre et 1de la vessie.

7 févr. 2016 . Le rétrécissement de l'urètre masculin est souvent méconnu ou . ou surtout des interventions chirurgicales endoscopiques ayant porté . d'un globe vésical ou la percussion d'une matité sus pubienne. .. Volumineux hématome des bourses après rupture traumatique de l'urèthre bulbaire consécutive à.

d'incapacité permanente consécutive à l'accident, sous réserve de rechutes et de révision possibles. . du résultat du traitement soit médical soit chirurgical ou de l'appareillage. ..

Rupture du biceps (il persiste souvent une déformation . articulaire (séquelles de fracture de Bennett ou de .. VESSIE ET URETÈRE : 3.1.